



Liebe Kolleginnen und Kollegen, der heutige HandBrief befasst sich mit der Radiusköpfchenfraktur.

Zusätzlich mit dieser aktuellen Ausgabe möchten wir Ihnen unseren neuen Kollegen in der Handchirurgie der Vulpius Klinik vorstellen. Herr Dr. Christian Spies, Facharzt für Orthopädie und Unfallchirurgie mit der Zusatzbezeichnung Chirotherapie/Manuelle Medizin verstärkt seit Dezember 2012 unser handchirurgisches Team und wird Ihnen in Zukunft ein kompetenter Ansprechpartner unserer Abteilung sein.

Mit kollegialen Grüßen

Frank Unglaub

Prof. Dr. Frank Unglaub und das Team der Handchirurgie in der Vulpius Klinik

RADIUSKÖPFCHENFRAKTUREN

In Anbetracht einer immer mobiler und somit aktiveren Population nehmen verschiedene Verletzungsmuster zu. Zu ihnen gehören unter anderem die Radiusköpfchenfrakturen.

Stürze mit ausgestrecktem Arm unter axialer Belastung führen zu diesen Verletzungen, typischerweise beim Snow- und Skateboarding, sowie Radfahren.

Klinisch imponieren Schmerzen mit Bewegungseinschränkung in Pro- und Supination im Bereich der lateralen Facette des Ellenbogengelenks, die sich bis zum Handgelenk projizieren können. Begleitverletzungen müssen ausgeschlossen werden. Sowohl Proc. coronoideus Frakturen als auch Läsionen am distalen Humerus weisen auf eine komplexe Verletzung mit ev. stattgehabter Sub- bzw. Luxation mit weiterführenden Verletzungen am Kapsel-Band-Apparat im Ellenbogengelenk hin.

Nativ-radiologisch ist die Bildgebung in 2 Ebenen, sowie die Radiusköpfchenzielaufnahme zu fordern. Bei Verdacht auf knöcherne Begleitverletzungen am distalen Humerus bzw. proximalen Ulna ist großzügig eine computertomographische Schnittbildgebung in Dünnschichttechnik indiziert.

Frakturklassifikation nach Mason:

Typ 1: nicht disloziert, bzw. Gelenkstufe < 2mm

Typ 2: Gelenkstufe > 2mm; Abkippung > 10°

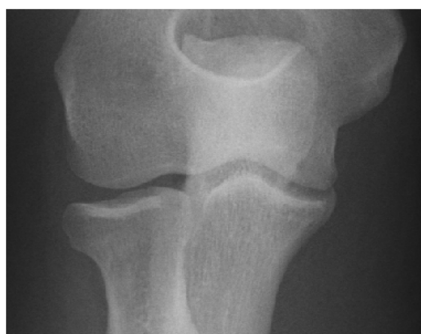Typ 3: mehrfragmentär bzw. Trümmerfraktur mit ggf. Radiushalsbeteiligung

Mason Typ 1:

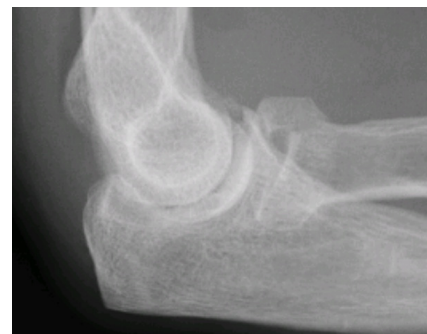Konservativ werden alle nicht dislozierten und stabilen Frakturen behandelt, d.h. kurze Ruhigstellung, wenn schmerzbedingt notwendig, im Oberarmgips und frühfunktionelle Beübung, Entlastung für 4-6 Wochen.

Mason Typ 2:

Operativ sollten alle Frakturen bei Erwachsenen mit Gelenkstufen über 2mm und Abkippungen über 10° nach dem Prinzip der Gelenkrekonstruktion versorgt werden. Hierfür eignen sich Kleinfragment Schrauben oder resorbierbare Stifte. Es muss stringent darauf geachtet werden das Osteosynthesematerial entsprechend unter Gelenkflächenniveau zu platzieren, um iatrogene Knorpelläsionen zu vermeiden.



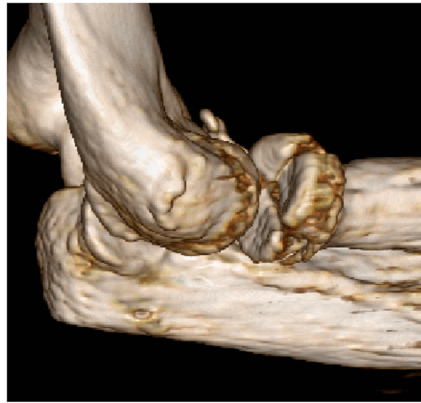
Mason Typ 1 Fraktur



Mason Typ 2 Fraktur

Mason Typ 3:

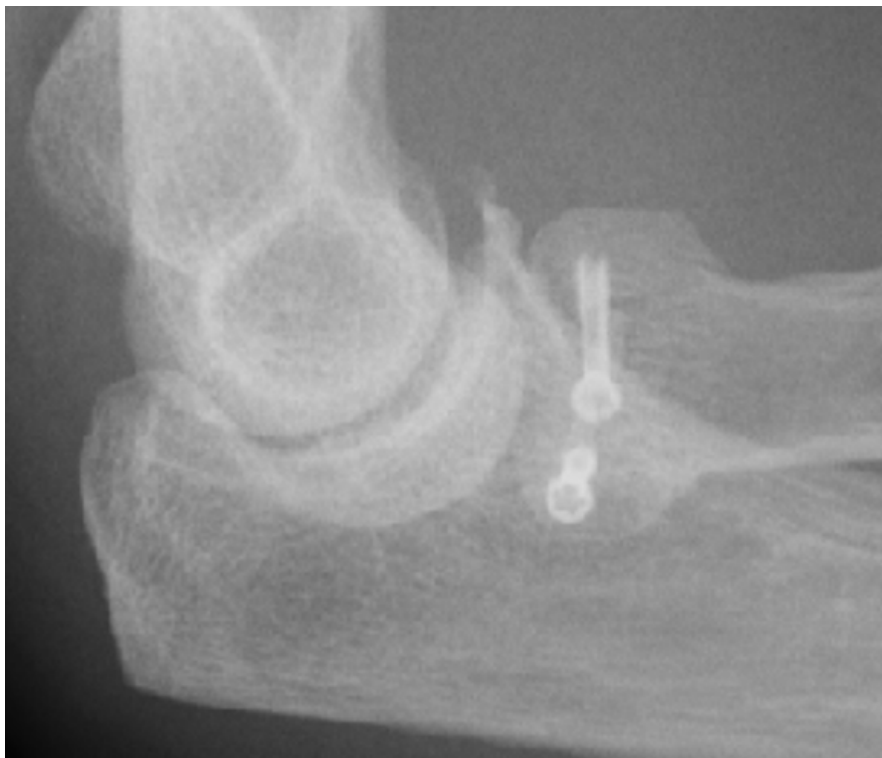Obwohl dies kontrovers diskutiert wird, favorisieren wir einen Erhaltungsversuch. Plattenosteosynthesen mit Formplatten, welche abstützen sind mittlerweile erhältlich. Je nach Frakturkonstellation kann auch eine Schraubenosteosynthese ausreichend sein. Wenn es sekundär dennoch zu einer Radiuskopfnekrose bzw. Pseudarthrose kommen sollte, ist die Resektion bzw. bei Instabilität des Radius eine Kopfprothese indiziert.



3D Rekonstruktion der Mason Typ 3 Fraktur

Auch bei der operativen Therapie sollte sich eine möglichst kurze Ruhigstellung bis 10 Tage im Oberarmgips mit einer frühfunktionellen Beübung anschließen. Mason Typ 2 Verletzungen werden für eine Woche ruhiggestellt und dann zügig beübt. Belastungsaufbau in der Regel 6 Wochen nach Versorgung und gesicherter knöcherner Konsolidation möglich. Bis dahin

aktiv-assistierte Beübung unter physiotherapeutischer Anleitung. Bei Implantation von Kopfprothesen wird eine Oberarmgipsschiene für 4 Wochen angelegt, wobei unter physiotherapeutischer Anleitung aus der Schiene ab der 2. postoperativen Woche initial passiv und dann zunehmend aktiv-assistiert bewegt wird. Wichtig ist vor allem die Beübung der Pro- und Supination.



Zweifach Schraubenosteosynthese der Mason Typ 3 Fraktur
(nebenbefundlich alter Proc. coronoideus Abriss)

Ambulanzsprechstunden Handchirurgie

Dienstag 8:00 bis 12:00 Uhr
Freitag 8:00 bis 11:00 Uhr

Privatsprechstunde

Prof. Dr. Peter Hahn
Donnerstag 13:30 bis 16:00 Uhr
und nach telefonischer Vereinbarung

Prof. Dr. Frank Unglaub
Montag 14:00 bis 15:30 Uhr
und nach telefonischer Vereinbarung

Terminvereinbarung unter

Telefon 07264 60-133
Fax 07264 60-257

online unter www.vulpiusklinik.de



Impressum

Herausgeber: Vulpius Klinik GmbH
Prof. Dr. Peter Hahn, Dr. med. Christian Spies
Vulpiusstr. 29, 74906 Bad Rappenau
handchirurgie@vulpiusklinik.de
www.vulpiusklinik.de