Übersichtsarbeit

Therapie der primären Finger- und Daumengelenkarthrose

Christian Karl Spies, Martin Langer, Peter Hahn, Lars Peter Müller, Frank Unglaub

Zusammenfassung

Hintergrund: Die primäre Finger- und Daumengelenkarthrose ist ein häufiges Krankheitsbild mit deutlich ansteigender Prävalenz im 6. Lebensjahrzehnt. Dies unterstreicht in Anbetracht der alternden Bevölkerung die Bedeutung einer wirksamen, stadiengerechten Therapie.

Methode: Die Übersichtsarbeit basiert auf einer selektiven Literaturrecherche in den Datenbanken PubMed und Cochrane Library.

Ergebnisse: Belastungsabhängige Schmerzen und Morgensteifigkeit sind häufig berichtete Beschwerden. Neben einer ausführlichen klinischen Untersuchung ist eine nativ radiologische Untersuchung obligat. In Frühstadien der primären Finger- und Daumengelenkarthrose kann ein konservativer, multimodaler Therapieansatz mit dem Einsatz von Orthesen, Physiotherapie und nichtsteroidalen Antirheumatika hilfreich sein. Intraartikuläre Injektionen mit Hyaluronsäure oder Kortison scheinen eine kurzfristige Schmerzlinderung zu bewirken, aber die nachhaltige Effektivität bei der primären Daumen- und Fingergelenkarthrose ist fraglich. Die Arthrodese bei Arthrose der Daumengrund und -endgelenke ist eine zuverlässige operative Behandlungsmöglichkeit. Für die beweglichkeitserhaltende Operation der primären Fingergrundgelenkarthrose ist der Silikonplatzhalter immer noch der Goldstandard. Die symptomatische, fortgeschrittene Fingerendgelenkarthrose wird am effektivsten mit der Arthrodese behandelt.

Schlussfolgerung: Die Wirksamkeit der konservativen Therapie ist im Gegensatz zu den operativen Verfahren mit qualitativ hochwertigen Studien nachgewiesen worden. Obwohl sich die chirurgischen Verfahren im klinischen Alltag mit guten Ergebnissen bewährten, müssen sie noch im Rahmen randomisierter Studien evaluiert werden.

Zitierweise

Spies CK, Langer M, Hahn P, Müller LP, Unglaub F: The treatment of primary arthritis of the finger and thumb joint. Dtsch Arztebl Int 2018; 115: 269–75. DOI: 10.3238/arztebl.2018.0269

Abteilung für Handchirurgie, Vulpius Klinik, Bad Rappenau: PD Dr. med. Christian Karl Spies, Prof. Dr. med. Peter Hahn, Prof. Dr. med. Frank Unglaub

Medizinische Fakultät Mannheim der Universität Heidelberg: Prof. Dr. med. Frank Unglaub

Klinik und Poliklinik für Orthopädie und Unfallchirurgie, Uniklinik Köln: Prof. Dr. med. Lars Peter Müller

Klinik für Unfall-, Hand- und Wiederherstellungschirurgie, Universitätsklinikum Münster: Prof. Dr. med. Martin Langer

Die Arthrose ist weltweit die führende Gelenkerkrankung im Erwachsenenalter (1). Das Handskelett ist am häufigsten betroffen von der distalen Interphalangealgelenk(DIP)-Arthrose, gefolgt von der Rhizarthrose, der Metakarpophalangealgelenk(MCP)-Arthrose und letztlich der proximalen Interphalangealgelenk(PIP)-Arthrose (e1, e2). Radiologische Zeichen einer Arthrose können bei bis zu 81 % der alternden Bevölkerung festgestellt werden (e1, e3). Heberden-Knoten am DIP-Gelenk wurden in 58 % und Bouchard-Knoten am PIP-Gelenk in 30 % der Fälle bei Menschen über 60 Jahre in der US-amerikanischen Bevölkerung nachgewiesen (e4).

Ätiologie

Der primären Arthrose lässt sich keine spezifische Ursache zu ordnen. Sie sollte differenzialdiagnostisch von den sekundären Arthrosen abgegrenzt werden. Allerdings wurden folgende Risikofaktoren für die primäre Arthrose identifiziert (2, e5–e8):

- weibliches Geschlecht
- Alter über 40 Jahre
- Menopause
- familiäre Belastung
- Übergewicht
- Gelenklaxizität
- berufliche Exposition oder auch stattgehabte Gelenkverletzung.

Adipositas war in einer systematischen Übersichtsarbeit bei 64 % der untersuchten Studien (16/25) positiv mit einer Arthrose an der Hand assoziiert (e9). Basierend auf diesen Ergebnissen wurde ein geschätztes relatives Risiko von 1,9 ermittelt (e9). Eine Metaanalyse über Kohorten von vier europäischen Zentren fand eine Assoziation zwischen bestimmten genetischen Konfigurationen und der Handarthrose (e10). Im 6. Lebensjahrzehnt steigt die Prävalenz der Arthrose deutlich an (e11, e12). Eine weitere Metaanalyse identifizierte ein relatives Risiko von 0,81 (95-%-Konfidenzintervall [95-%-KI]: [0,73; 0,9]) für Männer im

Abbildung 1: Mukoidzyste über Zeigefingerendgelenk mit Spaltnagel aufgrund der geschädigten germinativen Matrix

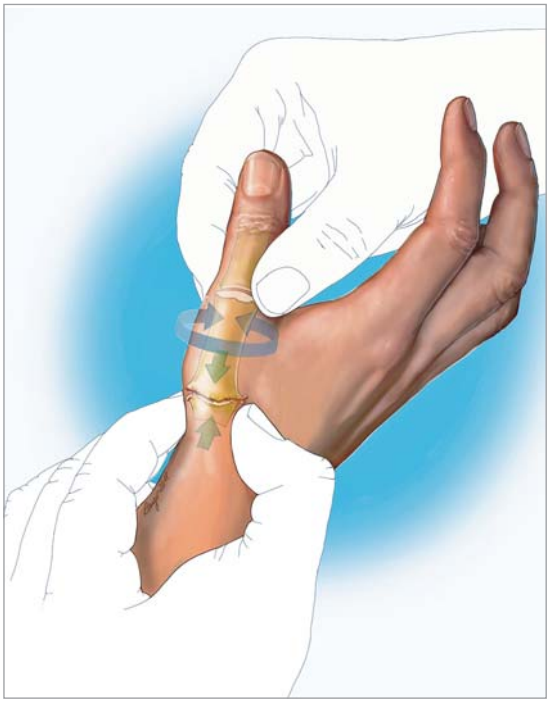

Abbildung 2: Grind-Test: Der Untersucher fasst den ersten Mittelhandknochen und übt eine axiale Belastung auf das Sattelgelenk unter rotierenden Bewegungen aus.

Vergleich zu Frauen, an einer Arthrose am Handskelett zu leiden (e13). Speziell für den radiologischen Nachweis einer Rhizarthrose ergab sich eine altersadjustierte Prävalenz bei Erwachsenen über 30 Jahren von 7 % bei Männern und 15 % bei Frauen (e14).

Methode

Es wurde eine selektive Übersicht der englischsprachigen Literatur zur Therapie der primären Arthrose an Finger- und Daumengelenk mit folgenden Suchbegriffkombinationen in den Datenbanken PubMed und Cochrane Library durchgeführt: „osteoarthritis“ AND „hand“ AND „therapy“; „osteoarthritis“ AND „finger“ AND „therapy“; „osteoarthritis“ AND „thumb“ AND „therapy“; „arthrosis“ AND „hand“ AND „therapy“; „arthrosis“ AND „finger“ AND „therapy“; „arthrosis“ AND „thumb“ AND „therapy“. Fallberichte, Übersichtsartikel, biomechanische und tierexperimentelle Studien sowie Studien mit heterogener Krankheitspathogenese ohne mögliche Extraktion der Zieldaten wurden ausgeschlossen *(eTabelle 1)*.

Diagnostik

Symptomatik

Die Schmerzsymptomatik korreliert oftmals mit radiologisch nachweisbaren degenerativen Veränderungen der Gelenke an der oberen Extremität (e15). Dennoch können radiologisch nachweisbar arthrotische Gelenke manchmal noch schmerzfrei beweglich sein oder sehr frühe Arthrosestadien ausgeprägte Schmerzen verursachen (e16). Zuverlässige Prognosen über den Verlauf können nicht gegeben werden.

Anamnese

Die Patienten beklagen häufig Morgensteifigkeit und vor allem belastungsabhängige Schmerzen im Gelenk (2, e5). Die Schmerzen können fluktuieren und im akuten Entzündungsschub exazerbieren (2, e5). Dies geht oftmals mit einer Griffschwäche bei bestimmten Tätigkeiten einher (e17). Typischerweise ist das Öffnen einer Flasche für Patienten mit Rhizarthrose deutlich erschwert und es müssen Kompensationsbewegungen genutzt werden. Die Patienten beklagen in der Regel Schmerzen palmar des Sattelgelenks mit Ausstrahlung in den Thenar (e17). Schonung und Ruhigstellung lindern die Schmerzen in den meisten Fällen. In der Anamnese muss insbesondere nach Differenzialdiagnosen gefahndet und Begleiterkrankungen, die gegebenenfalls die Therapie beeinflussen könnten, erfasst werden.

Klinische Untersuchung

In fortgeschrittenen Stadien fällt die spindelförmige Schwellung um das Gelenk auf (2, e5, e18). Auch kann die arthrotisch bedingte Destruktion zu grotesken Deformierungen führen (2, e5). Das symptomatische Gelenk wird auf Schmerzhaftigkeit durch Palpation der umhüllenden Strukturen untersucht. Die Stabilität des Kapsel-Band-Apparats wird sowohl in sagittaler als auch in koronarer Ebene überprüft. Die benachbarten Gelenke sind in jedem Fall präzise zu untersuchen, um alle Einflüsse auf die weitere Therapie abwägen zu können. Die passive und aktive Beweglichkeit wird nach der Neutral-Null-Methode erfasst (e19). Dabei wird die maximale Extension und Flexion des Gelenks sowohl aktiv als auch passiv unter Berücksichtigung der definierten Nullstellung des Gelenks dokumentiert. Auch Verklebungen der Sehnen können demaskiert werden, wenn beispielsweise das passive Bewegungsspiel größer als das aktive ist. Im akuten Entzündungsschub kann eine Rötung und Überwärmung um das Gelenk eine Phlegmone beziehungsweise ein Gelenkempyem vortäuschen. In diesem Fall muss explizit nach Integumentverletzungen gefahndet werden. Insbesondere Mukoidzysten, die vornehmlich am Fingerendgelenk auftreten, können spontan per-

forieren und dadurch ein Gelenkempyem verursachen (e20). Diese Zysten bilden sich aufgrund vermehrter Entzündungsflüssigkeit im arthrotischen Gelenk als sogenanntes Überlaufventil *(Abbildung 1)*. Mit zunehmender Progredienz dieser Zyste kann die germinative Matrix der Nagelplatte bedrängt werden, sodass Nagelplattendeformierungen auftreten (e21).

Bei symptomatischer Sattelgelenkarthrose (Rhizarthrose) kann der Grind-Test Schmerzen provozieren *(Abbildung 2)* (e22). Dafür fasst der Untersucher den ersten Mittelhandknochen und übt eine axiale Belastung auf das Sattelgelenk unter rotierenden Bewegungen aus. Eine leichte Gelenkdistraktion sollte hingegen zur Schmerzlinderung führen. Die fortgeschrittenen Stadien der Rhizarthrose sind neben einer prominenten Gelenkkapselschwellung an der dorsoradialen Metakarpalebasis oft auch durch eine ausgeprägte Adduktionskontraktur des ersten Mittelhandknochens charakterisiert, wobei dies zwangsläufig mit einer kompensatorischen Überstreckbarkeit im Daumengrundgelenk, dem sogenannten Forestier-Zeichen, einhergeht. Die palmare Platte mit ihren Zügelbändern („check rein ligaments“) elongiert durch diese pathologische Belastung und kann die Streckung im Gelenk nicht mehr suffizient limitieren. Die Griffschwäche nimmt dadurch zu. Schlussendlich kann sich eine ausgeprägte Funktionseinschränkung, oft mit Anschlussarthrose im Daumengrundgelenk, einstellen.

Differenzialdiagnostisch müssen eine Tendovaginitis stenosans de Quervain, eine Radiokarpalarthrose, eine Arthrose im Skaphotrapezotrapezoidalgelenk (STT) und in seltenen Fällen ein Wartenberg-Syndrom berücksichtigt werden (e23).

Mittels probatorischer Infiltrationen mit kurzwirksamen Lokalanästhetika kann die Diagnose gesichert werden. Wenn die Infiltration den Schmerz suffizient lindert beziehungsweise temporär komplett ausschaltet, ist damit die pathologische Region eindeutig identifiziert.

Nativradiologische Diagnostik

Obligat ist die nativradiologische Untersuchung im posterior-anterioren und streng seitlichen Strahlengang mit Zentrierung auf das betroffene Gelenk (2, e5). Eine sogenannte Handübersicht ist nicht ausreichend und kann Informationen über das Zielgelenk bedingt durch die intrinsischen technischen Limitierungen der röntgenologischen Untersuchung verschleiern. Im Hinblick auf Infektionen beziehungsweise Entzündungsschübe muss nach Osteitiden gefahndet werden. Flaue Trabekelstrukturen beziehungsweise Osteolysen sind diesbezüglich wegweisend.

Die nativradiologische Untersuchung ist essenziell, um das weitere therapeutische Vorgehen differenzialdiagnostisch abzugrenzen und zu planen (2, e5, e24, e25).

Die Einteilung der Arthrose des Daumensattelgelenks (CMC-I-Gelenk) nach Eaton und Littler hat sich bewährt *(Tabelle 1)* (e26).

Alle übrigen Gelenke können nach der Klassifikation von Kellgren und Lawrence beurteilt werden *(Tabelle 2)* (e27).

TABELLE 1

Einteilung der Rhizarthrose nach Eaton/Littler (e16, e26)

Stadium	nativradiologische Pathologien
1	ggf. Gelenkspalterweiterung
2	Gelenkspaltverschmälerung, Osteophyten, freie Gelenkkörper < 2 mm
3	progrediente Gelenkspaltverschmälerung, Osteophyten, freie Gelenkkörper > 2 mm
4	zusätzlich Arthrose des STT-Gelenks

STT: Skaphotrapezotrapezoidalgelenk

TABELLE 2

Nativradiologische Einteilung der Arthrose nach Kellgren und Lawrence (e27)

Stadium	nativradiologische Pathologien
1	subchondrale Sklerosierung
2	geringe Gelenkspaltverschmälerung, beginnende Osteophyten, Unregelmäßigkeit der Gelenkfläche
3	ausgeprägte Osteophyten, Gelenkspaltverschmälerung, Unregelmäßigkeit der Gelenkfläche
4	ausgeprägte Gelenkspaltverschmälerung bis Obliteration, Deformierung der Gelenkpartner

TABELLE 3

Einteilung der Arthrose nach Noyes/Stabler (e32)

Stadium	makroskopisch-arthroskopische Pathologien
1	a) Knorpelerweichung mit residueller Resilienz b) Knorpelerweichung mit fehlender Resilienz
2	a) < 50 % vertikaler Knorpelsubstanzdefekt b) > 50 % vertikaler Knorpelsubstanzverlust
3	a) Knorpelglatze bei intakter subchondraler Zone b) Knorpelglatze mit geschädigter subchondraler Zone

Computertomographische Diagnostik

Frühstadien der Arthrose können mit der computertomographischen Schnittbildgebung zuverlässig detektiert werden. Aber auch um das Implantatbett für eine Oberflächenersatzprothese zu beurteilen, kann in seltenen Fällen die computertomographische Schnittbildgebung sinnvoll sein, denn damit kann die Knochenqualität beurteilt werden. Dies trifft beispielsweise bei fortgeschrittener Osteopenie oder massiver erosiver Arthrose mit ausgeprägter subchondraler Zystenbildung am Zielgelenk zu (e24).

Abbildung 3: Intraoperativer Situs über den dorsalen Zugang zum Mittelfingergrundgelenk bei beweglichkeitserhaltender Operation mit einem Silikonplatzhalter

Abbildung 4: Intraoperativer Situs über den dorsalen Zugang zum Ringfingermittelgelenk bei beweglichkeitserhaltender Operation mit Implantation einer Oberflächenersatzprothese

Kernspintomographische Diagnostik

Um eine primäre Arthrose zu beurteilen und die weiterführende Therapie zu planen, spielt die kernspintomographische Bildgebung eine untergeordnete Rolle. In Anbetracht der technischen Weiterentwicklung und somit präziser Visualisierung des Knorpels beziehungsweise der Gelenkschleimhaut können jedoch auch frühe Arthrosestadien in den sogenannten kleinen Gelenken zuverlässig identifiziert werden (e28). Dies kann hilfreich zur Planung von Umstellungsosteotomien am ersten Mittelhandknochen aufgrund einer beginnenden Rhizarthrose oder zur Indikation von arthroskopischen Synovektomien und Knorpelglättungen, die nur im Frühstadium der Arthrose sinnvoll sind, sein (e29, e30).

Klassifikation der Arthrose

Sowohl Outerbridge als auch Noyes/Stabler haben 1961 beziehungsweise 1989 makroskopische (arthroskopische) Einteilungen der Knorpelläsionen vorgestellt, die im klinischen Alltag Anwendung finden *(Tabelle 3)* (e31, e32).

Therapie

Ziel der Therapie sollte in erster Linie der Funktionserhalt bei Schmerzfreiheit beziehungsweise -minderung sein. Die Therapie sollte individuell abgestimmt werden. Diesbezüglich müssen Arthrosestadium, Symptomatik, Lokalisation der Arthrose, Allgemeinzustand beziehungsweise Vorerkrankungen des Patienten und der berufliche beziehungsweise individuelle Anspruch an die Extremität berücksichtigt werden.

Konservative Therapie

In einer prospektiven Studie mit 50 Patienten (Nachuntersuchung: 12 Monate) wurde die Wirksamkeit einer angepassten Orthese für das Daumensattelgelenk mit zusätzlicher Schulung über das Krankheitsbild Rhizarthrose untersucht (3). Die Orthese wurde 16 Stunden pro Tag für 30 Tage getragen. Sowohl nach 30 Tagen als auch nach einem Jahr wurde eine signifikante Schmerzreduktion auf der visuellen Analogskala („visual analogue scale“, VAS) erreicht (VAS initial versus nach 30 Tagen: 5,99 [Standardabweichung, SD: 2,47] versus 2,61 [SD: 2,1], $p < 0{,}0001$; VAS initial versus nach 12 Monaten: 5,99 [SD: 2,47] versus 3,22 [SD: 2,47], $p < 0{,}0001$) (3). Auch die Schlüsselgriffkraft verbesserte sich nach 30 Tagen signifikant (4,52 kg [SD: 1,22] versus 5,17 [SD: 0,9], $p < 0{,}0001$) (3).

Eine Metaanalyse von Kjeken et al. untersuchte die Effektivität einer orthetischen Versorgung bei Rhizarthrose (4). Über einen Zeitraum von 3 Monaten wurde der Schmerz effektiv gelindert (standardisierte Mittelwertdifferenz [SMD]: 0,8; 95-%-KI: [0,45; 1,15]) (4–7). Auch die nächtliche Ruhigstellung arthrotischer Fingerendgelenke über 3 Monate reduzierte die Schmerzen nachhaltig in einer prospektiven, kontrollierten Studie in Verlaufskontrollen nach 3 ($p = 0{,}002$; Median: −1,5; Range: [−6; 2]) und nach 6 Monaten ($p = 0{,}001$; Median: −2,0; Range: [−8; 4,5]) (8). Ferner zeigte sich ein signifikanter Unterschied nach 6 Monaten zur Kontrolle ($p = 0{,}049$; Median: −0,5; Range: [−9; 2,5]).

Eine weitere Metaanalyse von Aebischer et al. ergab keinen signifikanten Unterschied zwischen konfektionierten und individuell angepassten Orthesen für das arthrotische Daumensattelgelenk bezüglich Schmerzreduktion (SMD: −0,01; 95-%-KI: [−0,43; 0,4]; $p = 0{,}95$) (9). Ein multimodaler Ansatz, Manual-/Physiotherapie und orthetische Versorgung in Kombination, ist in diesem Zusammenhang effektiver als ein singulärer Ansatz (SMD: −3,16; 95-%-KI: [−5,56; 0,75]; $p = 0{,}01$) (9). Untermauert wird der multimodale Ansatz durch die retrospektive Studie von O‘Brien und Giveans, die 35 Patienten nachuntersuchten (10). Hauptsäulen der konservativen Therapie sind Patientenschulung, Mobilisierung

des Daumensattelgelenks, Stärkung und aktive Beübung der Thenarmuskulatur. Der QuickDASH („disabilities of arm, shoulder and hand“ [11]) sank signifikant von 37,0 vor Therapiebeginn auf 29,9 nach Behandlung ($p < 0{,}01$). Die Schmerzen auf der VAS verringerten sich von 3,34 auf 2,74 ebenfalls signifikant ($p < 0{,}01$).

Eine Metaanalyse über Übungsregime bei Handarthrose von Østerås et al. zeigte tendenziell einen positiven Effekt auf Schmerzen, Funktion und Fingersteifigkeit. In dieser Arbeit wurde eine Studie eingeschlossen, die ausschließlich das Daumensattelgelenk untersuchte und spezifische Übungsregime für das Gelenk gegen unspezifische bei 39 Teilnehmern verglich (12, 13). In dieser randomisierten Studie unterschieden sich die Behandlungsregime nicht signifikant 3 und 6 Monaten nach Erhebung des DASH-Wertes, des Schmerzniveaus und der Griffkraft (13). Auch die gezielte Physiotherapie (passive, zusätzliche Mobilisierungstechnik) scheint zumindest kurzfristig die Schmerzen zu lindern, wie Villafañe et al. in einer doppelt verblindeten, randomisierten Studien an 28 Patienten mit Rhizarthrose nachwiesen (14). Die Schmerzschwelle steigerte sich signifikant von 3,85 kg/cm² (SD: 1,26) vor dem Übungsregime auf 4,75 kg/cm² (SD: 1,45) 2 Wochen nach Absolvierung der Therapie ($p < 0{,}007$) (14).

Baltzer et al. untersuchten die Wirksamkeit einer Fotobiomodulationstherapie an 34 Patienten mit End- und/oder Mittelgelenkarthrose (85 Gelenke) bis 8 Wochen nach Behandlung. In diesem Zeitraum wurden die Schmerzen signifikant durch die Therapie gesenkt ($p < 0{,}001$; Effektstärke $\eta^2 = 0{,}37$; $\eta^2 > 0{,}01$: kleine Effektstärke; $\eta^2 > 0{,}06$: moderate Effektstärke; $\eta^2 > 0{,}14$: große Effektstärke) und die Beweglichkeit signifikant gesteigert ($p < 0{,}001$; Effektstärke $\eta^2 = 0{,}29$) (15).

Eine doppelt verblindete, randomisierte Studie mit 60 Patienten, in der die Wirksamkeit einer Desensibilisierung durch Mobilisation des Nervus radialis überprüft wurde, wies einen signifikanten Unterschied der Schmerzempfindlichkeit zur Kontrollgruppe 2 Monate nach Therapie auf ($p < 0{,}001$; partielle Effektstärke $\eta = 0{,}14$) (16). Auch die Schlüsselgriffkraft steigerte sich in der Interventionsgruppe signifikant ($p = 0{,}047$; partielle Effektstärke $\eta = 0{,}046$) (16).

Eine Metaanalyse zeigte eine moderate Wirksamkeit für nichtsteroidale Antirheumatika (NSAR) und Cyclooxygenase-2-Hemmer hinsichtlich Schmerzreduktion bei einer „number needed to treat“ (NNT) von 3 (95-%-KI: [2; 6]) (17).

Zusammenfassend kann festgehalten werden, dass ein multimodaler konservativer Therapieansatz, gegebenenfalls in Verbindung mit Orthesen, vor allem für die beginnende primäre Daumen- und Fingergelenkarthrose als initiale Behandlung sinnvoll erscheint.

Intraartikuläre Injektionstherapie

Bezüglich der intraartikulären Applikation von Hyaluronsäure und Kortison findet sich eine relativ homogene Datenlage. Für eine kurzfristige Schmerzlinderung scheinen die Wirkstoffe durchaus geeignet zu sein. Die langfristige Wirkung dieser beiden Substanzen auf Schmerzen und Funktion der betroffenen Gelenke ist allerdings fraglich. Eine detaillierte Beschreibung der Datenlage ist im *eMethodenteil* zu finden (18–25).

Kernaussagen

- In Frühstadien der Rhizarthrose kann ein konservativer, multimodaler Therapieansatz mit Mobilisation, orthetischer Versorgung und analgetischer/antiphlogistischer Medikation hilfreich sein.
- Die Trapezektomie, optional mit Interposition/Suspension, ist ein wirksames Operationsverfahren zur Behandlung der symptomatischen, fortgeschrittenen Rhizarthrose.
- Die prothetische Versorgung der Fingermittelgelenke als beweglichkeitserhaltende Therapie zeigt immer noch eine verhältnismäßig hohe Komplikationsrate.
- Intraartikuläre Injektionen verbesserten in randomisierten kontrollierten Studien weder Griffkraft noch Schmerzniveau signifikant langfristig.

Operative Therapie

Einen Überblick über die operativen Therapiemöglichkeiten gibt *eTabelle 2*.

Rhizarthrose

Bei der Rhizarthrose im Stadium 1 nach Eaton und Littler (e26) sind arthroskopische Synovektomie/Denervation des Daumensattelgelenks Therapieoptionen. Die Datenlage zur arthroskopischen Synovektomie ist unter den vorgegebenen Kriterien spärlich (26). Auch die Wirksamkeit der Denervation ist unter den gegebenen Bedingungen nicht mit qualitativ hochwertigen Studien belegt (27). Die terminalen, artikulären Nervenäste des Nervus medianus, des Ramus superficialis des Nervus radialis sowie des Nervus cutaneus antebrachii lateralis werden durchtrennt und koaguliert. Allerdings können diese Therapieverfahren zur Behandlung der Frühstadien eine vorübergehende Symptomlinderung erzielen. Dadurch können invasivere Verfahren kurz- bis mittelfristig vermieden werden.

In den Stadien 2–4 nach Eaton und Littler (e26) ist die Trapezektomie indiziert. Die Trapezektomie mit beziehungsweise ohne Sehneninterposition/-suspension ist eine bewährte operative Therapieoption der fortgeschrittenen Rhizarthrose (28–31). Das Hauptkriterium der Schmerzreduktion kann durch dieses Verfahren zuverlässig erreicht werden. Damit kann auch oft die Griffkraft zum präoperativen Ausgangsbefund bei erhaltener Beweglichkeit verbessert werden.

Daumengrundgelenk

Die Datenlage, basierend auf qualitativ hochwertigen Studien, ist auch für die Versorgung des Daumengrundgelenks spärlich, obwohl die Versteifung des Gelenks ein bewährtes Verfahren ist (32). Hierbei sind die Zuggurtungsarthrodesen wesentlich günstiger als moderne winkelstabile Platten.

Daumen-Interphalangealgelenk

Die Versteifung des Daumenendgelenks kann analog zur Fingerendgelenkversteifung zuverlässig mit Doppelgewindeschrauben durchgeführt werden (33).

Fingergrundgelenk

Auch für dieses Gelenk ist die Datenlage bezüglich qualitativ hochwertiger Studien nicht groß. Aber der Silikonplatzhalter ist weiterhin der Goldstandard der beweglichkeitserhaltenden Operationsverfahren *(Abbildung 3)* (34).

Proximales Interphalangealgelenk

Das Angebot von endoprothetischem Gelenkersatz für das Fingermittelgelenk ist vergleichsweise groß *(Abbildung 4)*. Trotz zum Teil wirksamer Funktionsverbesserung mit Schmerzreduktion ist die Komplikationsrate dieser Prothesen im Vergleich zum bewährten Silikonplatzhalter erhöht (35–39). Darüber hinaus sind moderne Prothesen für die Fingermittelgelenke oftmals doppelt oder sogar dreimal teurer als ein Platzhalterimplantat. Allerdings bieten diese Prothesen eine erhöhte Primärstabilität als Silikonplatzhalter und sind somit für Zeige- sowie Mittelfinger besser geeignet (37).

Distales Interphalangealgelenk

Obwohl die Datenlage spärlich ist, kann die Versteifung als zuverlässige Methode mit sehr hoher Konsolidierungsrate und Patientenzufriedenheit angesehen werden (40).

Fazit

Die Datenlage ist in der Handchirurgie nur durch wenig hoch qualitative Studien belegt. Diesbezüglich gilt es für die Zukunft die chirurgischen Techniken und Erkenntnisse mit Werkzeugen der evidenzbasierten Medizin zu evaluieren. Durch wissenschaftlich fundierte Daten lassen sich auch Therapieverfahren rechtfertigen, die aus medizinischer Sicht anderen Verfahren überlegen, aber wesentlich teurer sind. Hingegen ist die Wirksamkeit der konservativen Therapie nachgewiesen und damit wesentlich besser untermauert.

Multimodale Therapieansätze mit Mobilisierungstechniken, orthetischer Versorgung und analgetisch/antiphlogistischer Therapie können stadienabhängig kurz- bis mittelfristig wirksam sein. Von den chirurgischen Verfahren ist die Resektionsarthroplastik am Daumensattelgelenk mit beziehungsweise ohne Suspension/Interposition nachweislich eine bewährte Technik für die fortgeschrittene Rhizarthrose. Dennoch müssen sich die übrigen Verfahren unter kontrollierten Bedingungen im Rahmen der evidenzbasierten Medizin beweisen. In der Zukunft sollte diese Lücke in der Handchirurgie geschlossen werden.

Interessenkonflikt
Die Autoren erklären, dass kein Interessenkonflikt besteht

Manuskriptdaten
eingereicht: 15. 8. 2017, revidierte Fassung angenommen: 31. 1. 2018

Literatur

1. Kloppenburg M, Kwok WY: Hand osteoarthritis—a heterogeneous disorder. Nat Rev Rheumatol 2011; 8: 22–31.
2. Zhang W, Doherty M, Leeb BF, et al.: EULAR evidence-based recommendations for the diagnosis of hand osteoarthritis: report of a task force of ESCISIT. Ann Rheum Dis 2008; 68: 8–17.
3. Maddali-Bongi S, Del Rosso A, Galluccio F, Sigismondi F, Matucci-Cerinic M: Is an intervention with a custom-made splint and an educational program useful on pain in patients with trapeziometacarpal joint osteoarthritis in a daily clinical setting? Int J Rheum Dis 2016; 19: 773–80.
4. Kjeken I, Smedslund G, Moe RH, Slatkowsky-Christensen B, Uhlig T, Hagen KB: Systematic review of design and effects of splints and exercise programs in hand osteoarthritis. Arthritis Care Res 2011; 63: 834–48.
5. Rannou F, Dimet J, Boutron I, et al.: Splint for base-of-thumb osteoarthritis: a randomized trial. Ann Intern Med 2009; 150: 661–9.
6. Gomes Carreira AC, Jones A, Natour J: Assessment of the effectiveness of a functional splint for osteoarthritis of the trapeziometacarpal joint on the dominant hand: a randomized controlled study. J Rehabil Med 2010; 42: 469–74.
7. Berggren M, Joost-Davidsson A, Lindstrand J, Nylander G, Povlsen B: Reduction in the need for operation after conservative treatment of osteoarthritis of the first carpometacarpal joint: a seven year prospective study. Scand J Plast Reconstr Surg Hand Surg 2001; 35: 415–7.
8. Watt FE, Kennedy DL, Carlisle KE, et al.: Night-time immobilization of the distal interphalangeal joint reduces pain and extension deformity in hand osteoarthritis. Rheumatology 2014; 53: 1142–9.
9. Aebischer B, Elsig S, Taeymans J: Effectiveness of physical and occupational therapy on pain, function and quality of life in patients with trapeziometacarpal osteoarthritis—a systematic review and meta-analysis. Hand Ther 2016; 21: 5–15.
10. O'Brien VH, Giveans MR: Effects of a dynamic stability approach in conservative intervention of the carpometacarpal joint of the thumb: a retrospective study. J Hand Ther 2013; 26: 44–51.
11. Germann G, Wind G, Harth A: The DASH(Disability of Arm-Shoulder-Hand) Questionnaire—a new instrument for evaluating upper extremity treatment outcome. Handchirur Mikrochir Plast Chir 1999; 31: 149–52.
12. Østerås N, Kjeken I, Smedslund G, et al.: Exercise for hand osteoarthritis: a cochrane systematic review. J Rheumatol 2017; 44: 1850–8.
13. Davenport BJ, Jansen V, Yeandle N: Pilot randomized controlled trial comparing specific dynamic stability ex ercises with general exercises for thumb carpometacarpal joint osteoarthritis. Hand Ther 2012; 17: 60–7.
14. Villafañe JH, Silva GB, Fernandez-Carnero J: Effect of thumb joint mobilization on pressure pain threshold in elderly patients with thumb carpometacarpal osteoarthritis. J Manipulative Physiol Ther 2012; 35: 110–20.
15. Baltzer AWA, Ostapczuk MS, Stosch D: Positive effects of low level laser therapy (LLLT) on Bouchard's and Heberden's osteoarthritis. Lasers Surg Med 2016; 48: 498–504.
16. Villafañe JH, Silva GB, Bishop MD, Fernandez-Carnero J: Radial nerve mobilization decreases pain sensitivity and improves motor performance in patients with thumb carpometacarpal osteoarthritis: a randomized controlled trial. Arch Phys Med Rehabil 2012; 93: 396–403.
17. Grifka JK, Zacher J, Brown JP, et al.: Efficacy and tolerability of lumiracoxib versus placebo in patients with osteoarthritis of the hand. Clin Exp Rheumatol 2004; 22: 589–96.
18. Heyworth BE, Lee JH, Kim PD, Lipton CB, Strauch RJ, Rosenwasser MP: Hylan versus corticosteroid versus placebo for treatment of basal joint arthritis: a prospective, randomized, double-blinded clinical trial. J Hand Surg 2008; 33: 40–8.
19. Meenagh GK, Patton J, Kynes C, Wright GD: A randomised controlled trial of intra-articular corticosteroid injection of the carpometacarpal joint of the thumb in osteoarthritis. Ann Rheum Dis 2004; 63: 1260–3.
20. Spolidoro Paschoal Nde O, Natour J, Machado FS, de Oliveira HA, Furtado RN: Effectiveness of triamcinolone hexacetonide intraarticular injection in interphalangeal joints: a 12-week randomized controlled trial in patients with hand osteoarthritis. J Rheumatol 2015; 42: 1869–77.
21. Figen Ayhan F, Ustün N: The evaluation of efficacy and tolerability of Hylan G-F 20 in bilateral thumb base osteoarthritis: 6 months follow-up. Clin Rheumatol 2009; 28: 535–41.
22. Bahadir C, Onal B, Dayan VY, Gürer N: Comparison of therapeutic effects of sodium hyaluronate and corticosteroid injections on trapeziometacarpal joint osteoarthritis. Clin Rheumatol 2009; 28: 529–33.

23. Di Sante L, Cacchio A, Scettri P, Paoloni M, Ioppolo F, Santilli V: Ultrasound-guided procedure for the treatment of trapeziometacarpal osteoarthritis. Clin Rheumatol 2011; 30: 1195–200.
24. Kroon FPB, Rubio R, Schoones JW, Kloppenburg M: Intra-articular therapies in the treatment of hand osteoarthritis: A systematic literature review. Drugs Aging 2016; 33: 119–33.
25. Fioravanti A, Fabbroni M, Cerase A, Galeazzi M: Treatment of erosive osteoarthritis of the hands by intra-articular infliximab injections: a pilot study. Rheumatol Int 2009; 29: 961–5.
26. Badia A: Arthroscopy of the trapeziometacarpal and metacarpophalangeal joints. J Hand Surg 2007; 32: 707–24.
27. Loréa PD: First carpometacarpal joint denervation: anatomy and surgical technique. Tech Hand Up Extrem Surg 2003; 7: 26–31.
28. Davis TRCC, Brady O, Dias JJ: Excision of the trapezium for osteoarthritis of the trapeziometacarpal joint: a study of the benefit of ligament reconstruction or tendon interposition. J Hand Surg 2004; 29: 1069–77.
29. Gangopadhyay S, McKenna H, Burke FD, Davis TRCC: Five-to 18-year follow-up for treatment of trapeziometacarpal osteoarthritis: a prospective comparison of excision, tendon interposition, and ligament reconstruction and tendon interposition. J Hand Surg 2012; 37: 411–7.
30. Marks M, Hensler S, Wehrli M, Scheibler AG, Schindele S, Herren DB: Trapeziectomy with suspension-interposition arthroplasty for thumb carpometacarpal osteoarthritis: a randomized controlled trial comparing the use of allograft versus flexor carpi radialis tendon. J Hand Surg 2017; 42: 978–86.
31. Spekreijse KR, Vermeulen GM, Kedilioglu MA, et al.: The effect of a bone tunnel during ligament reconstruction for trapeziometacarpal osteoarthritis: a 5-year follow-up. J Hand Surg 2015; 40: 2214–22.
32. Schmidt CC, Zimmer SM, Boles SD: Arthrodesis of the thumb metacarpophalangeal joint using a cannulated screw and threaded washer. J Hand Surg 2004; 29: 1044–50.
33. Cox C, Earp BE, Floyd WE, Blazar PE: Arthrodesis of the thumb interphalangeal joint and finger distal interphalangeal joints with a headless compression screw. J Hand Surg 2014; 39: 24–8.
34. Neral MK, Pittner DE, Spiess AM, Imbriglia JE: Silicone arthroplasty for nonrheumatic metacarpophalangeal joint arthritis. J Hand Surg 2013; 38: 2412–8.
35. Branam BR, Tuttle HG, Stern PJ, Levin L: Resurfacing arthroplasty versus silicone arthroplasty for proximal interphalangeal joint osteoarthritis. J Hand Surg 2007; 32: 775–88.
36. Daecke W, Kaszap B, Martini AK, Hagena FW, Rieck B, Jung M: A prospective, randomized comparison of 3 types of proximal interphalangeal joint arthroplasty. J Hand Surg 2012; 37: 1770–9.
37. Schindele SF, Hensler S, Audigé L, Marks M, Herren DB: A modular surface gliding implant (CapFlex-PIP) for proximal interphalangeal joint osteoarthritis: a prospective case series. J Hand Surg 2015; 40: 334–40.
38. Bravo CJ, Rizzo M, Hormel KB, Beckenbaugh RD: Pyrolytic carbon proximal interphalangeal joint arthroplasty: results with minimum two-year follow-up evaluation. J Hand Surg 2007; 32: 1–11.
39. Burton RI, Campolattaro RM, Ronchetti PJ: Volar plate arthroplasty for osteoarthritis of the proximal interphalangeal joint: a preliminary report. J Hand Surg 2002; 27: 1065–72.
40. Villani F, Uribe-Echevarria B, Vaienti L: Distal interphalangeal joint arthrodesis for degenerative osteoarthritis with compression screw: results in 102 digits. J Hand Surg 2012; 37: 1330–4.

Anschrift für die Verfasser
PD Dr. med. Christian Karl Spies
Abteilung für Handchirurgie, Vulpius Klinik
Vulpiusstraße 29
74906 Bad Rappenau
christianspies27@gmail.com

Zitierweise
Spies CK, Langer M, Hahn P, Müller LP, Unglaub F: The treatment of primary arthritis of the finger and thumb joint. Dtsch Arztebl Int 2018; 115: 269–75. DOI: 10.3238/arztebl.2018.0269

► **The English version of this article is available online: www.aerzteblatt-international.de**

Zusatzmaterial
Mit „e“ gekennzeichnete Literatur:
www.aerzteblatt.de/lit1618 oder über QR-Code

eMethodenteil, eTabellen:
www.aerzteblatt.de/18m0269 oder über QR-Code

KLINISCHER SCHNAPPSCHUSS

Ein Sturz mit Folgen

Ein 66-jähriger alkoholisierter Patient beklagte stärkste Schmerzen linksthorakal und im linken Oberbauch mit Ausstrahlung in den Rücken. Aufgrund der beschriebenen Symptomatik sowie bekannter koronarer Eingefäßerkrankung mit Zustand nach Stentimplantation wurde der Patient über den Notarzt der Chest-Pain-Unit vorgestellt. Laborchemisch fand sich ein Nicht-ST-Hebungsinfarkt (Troponin I 0,36 ng/mL, Creatinkinase 2 553 U/L). Die Koronarangiographie konnte einen akuten Myokardinfarkt ausschließen, wobei sich auch keine anderen wegweisenden Pathologien zeigten. Am Folgetag berichtete der Patient über einen kürzlich ereigneten Sturz auf die linke Thoraxseite. Aufgrund der Laborkonstellation und bei ausführlicher Anamnese hätte dies bereits primär in Betracht gezogen werden können. Eine Röntgenaufnahme sowie eine Computertomographie des Thorax ergaben eine Zwerchfellhernie unklaren Alters links mit eingeklemmtem Thoraxmagen *(Abbildung)*. Eine akute Zwerchfellruptur nach Trauma wird diesbezüglich mit einer Häufigkeit von 1–5 % angegeben. Bei Upside-Down-Magen und strangulationsbedingter Magengangrän erfolgte die notfallmäßige Gastrektomie mit Ösophagojejunostomie. Der Patient verließ am 7. postoperativen Tag das Krankenhaus.

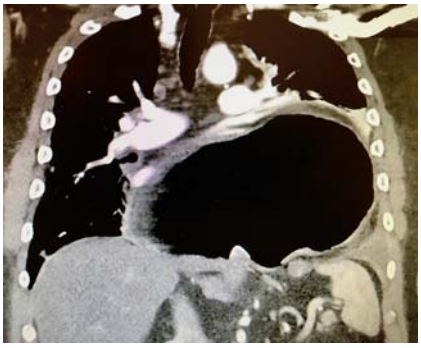

(Partieller) Enterothorax links mit Upside-Down-Magen und begleitendem Mediastinalshift sowie Pneumonie rechts.
Aufgrund der fehlenden Weichteilreaktion/Fettgewebsinhibierung wurde eine frische Zwerchfellruptur radiologisch als unwahrscheinlich angesehen.

Dr. med. Dani Id, Dr. med. Phillip Grotherr, Prof. Dr. med. Claus Schmitt, Klinik für Kardiologie, Angiologie und Intensivmedizin, Städtisches Klinikum Karlsruhe, Dani.Id@Klinikum-Karlsruhe.de

Interessenkonflikt: Die Autoren erklären, dass kein Interessenkonflikt besteht.

Zitierweise: Id D, Grotherr P, Schmitt C: A fall with consequences..Dtsch Arztebl Int 2018; 115: 275. DOI: 10.3238/arztebl.2018.0275

The English version of this article is available online: www.aerzteblatt-international.de

Zusatzmaterial zu:

Therapie der primären Finger- und Daumengelenkarthrose

Christian Karl Spies, Martin Langer, Peter Hahn, Lars Peter Müller, Frank Unglaub

Dtsch Arztebl Int 2018; 115: 269–75. DOI: 10.3238/arztebl.2018.0269

eLiteratur

e1. Dahaghin S, Bierma-Zeinstra SMA, Ginai AZ, Pols HAP, Hazes JMW, Koes BW: Prevalence and pattern of radiographic hand osteoarthritis and association with pain and disability (The Rotterdam Study). Ann Rheum Dis 2005; 64: 682–7.

e2. Wilder FV, Barrett JP, Farina EJ: Joint-specific prevalence of osteoarthritis of the hand. Osteoarthritis Cartilage 2006; 14: 953–7.

e3. Zhang Y, Xu L, Nevitt MC, et al.: Lower prevalence of hand osteoarthritis among Chinese subjects in beijing compared with white subjects in the United States: The Beijing Osteoarthritis Study. Arthritis Rheum 2003; 48: 1034–40.

e4. Dillon CF, Hirsch R, Rasch EK, Gu Q: Symptomatic hand osteoarthritis in the United States: prevalence and functional impairment estimates from the third U.S. National Health and Nutrition Examination Survey, 1991–1994. Am J Phys Med Rehabil 2007; 86: 12–21.

e5. Manara M, Bortoluzzi A, Favero M, et al.: Italian Society for Rheumatology recommendations for the management of hand osteoarthritis. Reumatismo 2013; 65: 167–85.

e6. Botha-Scheepers S, Riyazi N, Watt I, et al.: Progression of hand osteoarthritis over 2 years: a clinical and radiological follow-up study. Ann Rheum Dis 2009; 68: 1260–4.

e7. Riyazi N, Rosendaal FR, Slagboom E, Kroon HM, Breedveld FC, Kloppenburg M: Risk factors in familial osteoarthritis: the GARP sibling study. Osteoarthritis Cartilage 2008; 16: 654–9.

e8. Jensen V, Bøggild H, Johansen JP: Occupational use of precision grip and forceful gripping, and arthrosis of finger joints: a literature review. Occup Med 1999; 49: 383–8.

e9. Yusuf E, Nelissen RG, Ioan-Facsinay A, et al.: Association between weight or body mass index and hand osteoarthritis: a systematic review. Ann Rheum Dis 2010; 69: 761–5.

e10. Moxley G, Meulenbelt I, Chapman K, et al.: Interleukin-1 region meta-analysis with osteoarthritis phenotypes. Osteoarthritis Cartilage 2010; 18: 200–7.

e11. Andrianakos AA, Kontelis LK, Karamitsos DG, et al.: Prevalence of symptomatic knee, hand, and hip osteoarthritis in Greece. The ESORDIG study. J Rheumatol 2006; 33: 2507–13.

e12. van Saase JL, van Romunde LK, Cats A, Vandenbroucke JP, Valkenburg HA: Epidemiology of osteoarthritis: Zoetermeer survey. Comparison of radiological osteoarthritis in a Dutch population with that in 10 other populations. Ann Rheum Dis 1989; 48: 271–80.

e13. Srikanth VK, Fryer JL, Zhai G, Winzenberg TM, Hosmer D, Jones G: A meta-analysis of sex differences prevalence, incidence and severity of osteoarthritis. Osteoarthritis Cartilage 2005; 13: 769–81.

e14. Haara MM, Heliövaara M, Kröger H, et al.: Osteoarthritis in the carpometacarpal joint of the thumb. Prevalence and associations with disability and mortality. J Bone Joint Surg Am 2004; 86: 1452–7.

e15. Ramonda R, Favero M, Vio S, et al.: A recently developed MRI scoring system for hand osteoarthritis: its application in a clinical setting. Clin Rheumatol 2016; 35: 2079–86.

e16. Eaton RG, Glickel SZ: Trapeziometacarpal osteoarthritis. Staging as a rationale for treatment. Hand Clin 1987; 3: 455–71.

e17. Kirchberger MC, Schnabl SM, Bruckner T, et al.: Functionality of middle-aged women after resection-interposition arthroplasty of the trapeziometacarpal joint in comparison to a healthy control group. Arch Orthop Trauma Surg 2014; 134: 735–9.

e18. Spies CK, Hohendorff B, Löw S, et al.: Die Fingerendgelenkversteifung mit der Doppelgewindeschraube. Oper Orthop Traumatol 2017; 29: 374–384.

e19. Ryf C, Weymann A: The neutral zero method—a principle of measuring joint function. Injury 1995; 26: S-A1–11.

e20. Unglaub F, Langer MF, Unglaub JM, et al.: Gelenkinfektionen der Hand. Unfallchirurg 2016; 119: 943–53.

e21. Lin YC, Wu YH, Scher RK: Nail changes and association of osteoarthritis in digital myxoid cyst. Dermatol Surg 2008; 34: 364–9.

e22. Merritt MM, Roddey TS, Costello C, Olson S: Diagnostic value of clinical grind test for carpometacarpal osteoarthritis of the thumb. J Hand Ther 2010; 23: 261–8.

e23. Spies CK, Müller LP, Oppermann J, Neiss WF, Hahn P, Unglaub F: Die operative Dekompression des Ramus superficialis des Nervus radialis: Das Wartenberg-Syndrom. Oper Orthop Traumatol 2016; 28: 145–52.

e24. Sakellariou G, Conaghan PG, Zhang W, et al.: EULAR recommendations for the use of imaging in the clinical management of peripheral joint osteoarthritis. Ann Rheum Dis 2017; 76: 1484–94.

e25. Stern PJ, Gates NT, Jones TB: Tension band arthrodesis of small joints in the hand. J Hand Surg 1993; 18: 194–7.

e26. Eaton RG, Littler JW: Ligament reconstruction for the painful thumb carpometacarpal joint. J Bone Joint Surg Am 1973; 55: 1655–66.

e27. Kellgren JH, Lawrence JS: Rheumatism in miners. Part II: X-Ray study. Br J Industr Med 1952; 9: 197–207.

e28. Schmitt R, Lanz U: Bildgebende Diagnostik der Hand. 3rd edition. In: Schmitt R, Lanz U (eds.): Stuttgart: Thieme Verlag 2014; 718.

e29. Kalb K: Die Arthroskopie des Daumensattelgelenks. Oper Orthop Traumatol 2014; 26: 556–63.

e30. Wilson JN: Basal osteotomy of the first metacarpal in the treatment of arthritis of the carpometacarpal joint of the thumb. Br J Surg 1973; 60: 854–8.

e31. Outerbridge RE: The etiology of chondromalacia patellae. J Bone Joint Surg Br 1961; 43: 752–7.

e32. Noyes FR, Stabler CL: A system for grading articular lesions cartilage at arthroscopy. The Am J Sports Med 1989;17: 505–13.

eTABELLE 1

Flussdiagramm zur selektiven Literaturrecherche

Artikelextraktion	n
PubMed	313
Cochrane Library	18
Abstracts nach Entfernung von Duplikaten	329
entfernte Abstracts	275
angeforderte Volltexte	54
entfernte Volltexte	24
berücksichtigte Artikel	30

eTABELLE 2

Operative Therapie der primären Arthrose der Finger- und Daumengelenke

Referenz	Diagnose	operatives Verfahren	Zahl der Patienten (Eingriff)	Design; Nachuntersuchungs-intervall	Hauptergebnis/Kernaussage	Komplikationen	Evidenzgrad nach Oxford Centre for Evidence-based Medicine
Badia 2007 (26)	Rhizarthrose Stadium 1 nach Eaton und Littler	Arthroskopie: Synovektomie Debridement mit Korrekturosteo-tomie des ersten MHK	43 (43)	retrospektiv; 43 Monate; Range: 24–64	Schlüsselgriffkraft: 73 % der Gegenseite, B-G-Score: 48,4	Progression der CMC-1-Arthrose bei einem Patienten mit nachfolgen-der Trapezektomie	4
Loréa 2003 (27)		Denervation	14 (14)	prospektiv; 8 Monate; Range: 6–12	12 Pat. hatten eine Schmerzreduktion um 84 % zu präop.; 1 Pat. um 70 %; 1 Pat. um 60 %	temporäre, postop. Paräthesien im Versorgungsgebiet des R. superficialis	4
Davis et al. 2004 (28)	Rhizarthrose Stadium 2–4 nach Eaton und Littler	Trapezektomie mit/ohne Suspension/ Interposition	162 (183)	prospektiv, 12 Monate; randomisierte Interventionsgruppen; n = 62 mit Trapezektomie (a); n = 59 Trapezekto-mie mit PL-Interposition (b); n = 62 Trapezekto-mie mit hälftiger FCR-Suspension (c); 1 Pat. Lost-to-Follow-up; Nach-untersuchung: 3 und 12 Monate	VAS: sig. Diff. zw. den Gruppen präop. (p = 0,35); 3 Monate postop.: p = 0,58; 12 Mo-nate postop.: p = 0,4; gepoolte Daten präop. PA: 34°(SD: 11); RA: 33° (SD: 11); 12 Monate postop. PA: 40° (SD 10); RA: 39° (SD 10) – sig. Diff. zw. den Gruppen: p > 0,3; sig. Diff. präop. für Schlüssel- (p = 0,48), Pinzet-ten- (p = 0,55), Grobgriffkraft (p = 0,4); 3 Mo-nate postop.: p = 0,93; p = 0,75; p = 0,17; 12 Monate postop.: p = 0,57; p = 0,70; p = 0,17; sig. Diff. präop. – 3 Monate postop. (p > 0,5) für alle Kraftparameter der Gesamt-population; sig. Zunahme der Kraft der Ge-samtpopulation präop. – 12 Monate postop. (p < 0,001); Schlüsselgriffkraft Zunahme nach 12 Monaten um 1,1 kg (95-%-KI: [0,6; 1,6] für a; 0,7 kg (95-%-KI: [0,2; 1,2] für b; 1,2 kg (95-%-KI: [0,7; 1,7]	11 Pat. mit CRPS Typ 1; 1 Pat. aus a mit postop. Instabilität	2b
Gangopadhyay et al. 2012 (29)		Trapezektomie mit/ohne Suspension/ Interposition	153 (174)	Folgestudie von Davis et al. prospektiv; Median: 6 Jahre; Range: 5–18	VAS: sig. Diff. zw. den Gruppen präop. (p = 0,407); min. 5 Jahre postop.: p = 0,383; sig. Diff. nach min. 5 Jahren für Schlüssel- (p = 0,471), Pinzetten- (p = 0,681), Grobgriffkraft (p = 0,908)	4 Pat. hatten Revisionen: 2 Pat. aus c erhielten ei-ne Hemiarthroplastik nach 12 Jahren Schmerzfreiheit; 1 Pat. aus a erhielt eine sekun-däre FCR-Suspension; 1 Pat. erlitt ein Neurom des R. superficialis	

Referenz	Diagnose	operatives Verfahren	Zahl der Patienten (Eingriff)	Design; Nachuntersuchungs-intervall	Hauptergebnis/Kernaussage	Komplikationen	Evidenzgrad nach Oxford Centre for Evidence-based Medicine
Marks et al. 2017 (30)		Trapezektomie mit FCR-Suspension bzw. Allograft-Suspension	60 (60)	prospektiv; randomisiert: Allograft-Gruppe vs. FCR-Gruppe; 2 Pat. Lost-to-Follow-up; Nachuntersuchung 12 Monate	sig. Diff. DASH: präop. FCR 45 (SD 17) vs. Allograft 41 (SD 16): p = 0,4; postop. 12 Monate FCR 18 (SD 17) vs. Allograft 23 (SD 21): p = 0,26; sig. Verbesserung DASH und Griffkraft präop. zu postop.: p < 0,05; sig. Diff. Schlüsselgriffkraft: präop. FCR 3,5 kg (SD 2,2) vs. Allograft 3,2 kg (SD 2,0), p = 0,6; postop. 12 Monate: FCR 4,1 kg (SD 2,9) vs. Allograft 3,4 kg (SD 2,1): p = 0,31; sig. Diff. Grobgriffkraft: präop. FCR 19,9 kg (SD 9) vs. Allograft 19 kg (SD 11), p = 0,91; postop. 12 Monate 22 kg (SD 9) vs. Allograft 23 kg (13): p = 0,87	15 (26 %) Komplikationen traten auf; alle Komplikationen bis auf eine heilten aus; Allograft-Gruppe: 1Pat. mit Revisionsoperation aufgrund FCR-Ruptur mit Ausheilung und 1 Pat. mit persistierenden Schmerzen, die nicht ausheilten	1b
Spekreijse et al. 2015 (31)		Trapezektomie + hälftige FCR-Suspension durch MHK-1-Knochentunnel (BP-Gruppe) vs. Trapezektomie + hälftige FCR-Suspension um APL (Weilby-Gruppe)	72 (72)	prospektiv, einfach verblindet, randomisiert; BP-Gruppe 36 Pat.; Weilby-Gruppe 36 Pat.; BP-Gruppe: Lost-to-Follow-up: 9; Weilby-Gruppe: Lost-to-Follow-up: 10; 5,3 Jahre; Range: 3,8–6,4	PRWHE: sig. Diff. zw. den Gruppen präop. zu 5. Jahr postop.: p = 0,42; Verbesserung des PRWHE für beide Gruppen von 1. zu 5. postop. Jahr: p = 0,32; Effektgröße: 1,0; DASH: sig. Diff. zw. den Gruppen: präop. zu 5. Jahr p = 0,05; keine sig. Verbesserung des DASH für beide Gruppen von 1. zu 5. postop Jahr: p = 0,15; Effektgröße: 1,5; sig. Diff. Grobgriffkraft präop. zu 5. postop. Jahr: p = 0,81; Verbesserung des Grobgriffkraft für beide Gruppen von 1. zu 5. postop. Jahr, p = 0,02; Effektgröße: 2,3; sig. Diff. Schlüsselgriffkraft präop. zu 5. postop. Jahr: p = 0,47; keine sig. Verbesserung der Schlüsselgriffkraft für beide Gruppen von 1. zu 5. postop. Jahr: p = 0,90; Effektgröße: 0,1	20 Komplikationen in der BP-Gruppe; 17 Komplikationen in der Weilby-Gruppe: sig. Diff. (p < 0,48)	1b
Schmidt et al. 2004 (32)	Daumengrundgelenk-Arthrose	Arthrodese-Schraube	26; davon 6 mit primärer Arthrose	retrospektiv; 32 Monate; Range: 21–44	In allen Fällen mit primärer Arthrose kam es zur Ausheilung der Versteifung.	–	4
Cox et al. 2014 (33)	Daumen-IP-Arthrose	Arthrodese-Schraube	29 (48), davon 17 Gelenke mit primärer Arthrose, 4 Daumengrundgelenke ohne Aufschlüsselung der Ätiologie wurden eingeschlossen	retrospektiv; 12 Monate; Range: 2–50; 2 Pat. Lost-to-Follow-up	94 % Konsolidierungsrate	3 Pseudarthrosen, davon 1 am IP des Daumens; 1 iatrogene Phalanxfraktur	4
Neral et al. 2013 (34)	Fingergrundgelenk- arthrose	Silikonplatzhalter	30 (38), davon 5 Gelenke mit posttraumatischer Arthrose	retrospektiv; 56 Monate; Range: 8–170	sig. Zunahme der ROM von präop. zu postop. (p < 0,001); sig. Abnahme des DASH (p < 0,001); sig. Abnahme der VAS (p < 0,001); sig. Diff. von Grob- (p = 0,6) und Schlüsselgriffkraft (p = 0,3) zur gesunden Gegenseite, sig. Diff. der Schlüsselgriffkraft zw. operiertem MCP-2 zu operiertem MCP-3 (p < 0,1)	4 (11 %) Revisionen der Platzhalter wegen Lockerung bzw. Bruch des Platzhalters, 4 Fadengranulome, 1 Strecksehnenrevision wegen postop. Deviation; 4 (11 %) Brüche der Platzhalter	4

Referenz	Diagnose	operatives Verfahren	Zahl der Patienten (Eingriff)	Design; Nachuntersuchungs-intervall	Hauptergebnis/Kernaussage	Komplikationen	Evidenzgrad nach Oxford Centre for Evidence-based Medicine
Branam et al. 2007 (35)	PIP-Arthrose	Oberflächener-satz vs. Silikon Prothese	25 (48)	retrospektiv; 2 Interventi-onsgruppen: Platzhalter-Gruppe: 15 (27) mit 2 (5) Pat. Lost-to-Follow-up; 45 Monate; Range: 7–110; Prothesen-Grup-pe: 10 (21) mit 1 (1) Pat. Lost-to-Follow-up; 19 Monate; Range: 6–36	Platzhalter ROM: präop. 53° (SD 24) – postop. 49° (SD 25): sig. Diff.; Prothesen ROM: präop. 52° (SA 17) – postop. 53° (SD 28): sig. Diff.; 7 (32 %) der Platzhalter und 4 (21 %) der Prothesen waren bezüglich ROM unbefriedigend; sig. Diff. der Griffkraft präop. zu postop.: Platzhalter 18 kg vs. 19 kg (p = 0,74); Prothese 9 kg vs. 14 kg (p = 0,22)	Platzhalter-Gruppe: 3 (14 %) Ausbau wegen 1 × Instabilität; 1 × Schmerzen; 1 × Infek-tion; Prothesen-Gruppe: 2 Implantatdislokationen; 2 Implantatlockerungen; 2 nicht dislozierte intra-operative Frakturen	4
Daecke et al. 2012 (36)		Silikonplatzhalter vs. Oberflächen-ersatz aus Titan vs. Pyrokarbon Oberflächener-satz	43 (62)	prospektiv; 3 Interventionsgruppen: 18 Silikon (SI) Platzhalter; 26 Titan (TI) Prothesen; 18 Pyrokarbon (PY) Prothesen; 3 Jahre mit 79 % Patientenrekru-tierung	DASH: SI: sig. Diff.: präop. 57 (SD 16) – postop. 19 (SD 21): p = 0,05; TI: präop. 65 (SD 17) – postop. 42 (SD 19): p = 0,2; sig. Diff.: PY: präop. 68 (SD 18) – postop. 48 (SD 19): p = 0,01; VAS: sig. Diff. SI: präop. 8,1 (SD 3,3) – postop. 0,7 (SD 1,3): p < 0,001; TI: präop. 6,8 (SD 2,5) – postop. 3,9 (SD 2,8): p = 0,02; PY: präop. 8,1 (SD 1,8) – postop. 2,7 (SD 2,9): p = 0,01; sig. Diff. präop. – postop. bezüg-lich ROM (SI: p = 0,14; TI: p = 0,8; PY: p = 0,82); sig. Diff. zw. den Gruppen bezüg-lich ROM: p = 0,42; sig. Diff. zw. den Grup-pen bezüglich Implantatüberleben (p = 0,18)	SI: 2 (11 %) Explantatio-nen wegen Implantat Bruch; TI: 7 (27 %) Explantationen wegen Lockerung und 2 Kontrakturen, 1 Schwanenhalsdeformi-tät, 1 Fadengranulom; PY: 7 (39 %) Explantatio-nen wegen Lockerung, Dislokation, eingeschränkte ROM	2b
Schindele et al. 2015 (37)		Titan-Ober-flächenersatz	10 (10)	prospektiv; 12 Monate	ROM: sig. Diff.: präop. 42° (SD 16) – postop. 51° (SD 28): p = 0,312; Griffkraft: sig. Diff. präop. 22 kg (SD 6) – postop. 27 kg (SD 8): p = 0,108; VAS: sig. Diff.: präop. 7,9 (SD 0,4) – postop. 15 (SD 17): p = 0,007; DASH: sig. Diff.: präop. 43 (SD 12) – postop. 15 (SD 17): p = 0,007	1 periartikuläre Ossifikation, 1 Kontraktur	4
Bravo et al. 2007 (38)		Pyrocarbon-Oberflächener-satz	35 (50), davon 14 (19) mit primärer Arthrose	retrospektiv, 37 Monate; Range: 27–46	ROM: sig. Diff.: präop. 42° – postop. 49°; Grobgriffkraft: sig. Diff. präop. 21 kg – postop. 28 kg, (p < 0,05); Schlüsselgriffkraft: sig. Diff.: präop. 3 kg – postop. 5 kg (p < 0,05)	1 Kontraktur; 1 Streck-sehnenkonflikt; 1 Prothe-senlockerung mit Prothe-senrevision; 2 Instabilität-en mit Weichteilrevision	4
Burton et al. 2002 (39)		Interposition-arthroplastik	9 (12)	retrospektiv, 36,5 Monate; Range: 12–66	VAS: sig. Diff.: präop. 3,0 (SD 0) – postop. 0,08 (SD 0,29) (p < 0,001); ROM: sig. Diff.: präop. 56,1° (SD 16,2) – postop. 47,0° (SA 18,1) (p = 0,14); Griffkraft: sig. Diff.: präop. 16,3 kg (SD 8,0) vs. postop. 17,9 kg (SD 6,7) (p = 0,30)	–	4
Villani et al. 2012 (40)	DIP-Arthrose	Arthrodese-Schraube	64 (107)	retrospektiv; 5 Pat. Lost-to-Follow-up; 26 Monate; Range: 7–67	VAS: präop. 6,2 – postop. 1,1; 100 % knöcherne Heilung	4 Entfernungen der Schraube aufgrund: 2 × auftragendes Materi-al, 1 × CRPS Typ 1, 1 × schmerzhafter Kallus	4

APL: Sehne des Abductor pollicis longus; B-G-Score: Buck-Gramcko-Score; BP: Burton-Pellegrini; CMC-1: Carpometacarpal-1-Gelenk; DASH: „disabilities of arm, shoulder and hand"; Diff.: Differenz; DIP: distales Interphalangealgelenk; FCR: Sehne des Flexor carpi radialis; IP: Interphalangealgelenk; MCP-1: Metacarpophalangeal-1-Gelenk; min.: mindestens; MHK: Os metacarpale; präop.: präoperativ; p: p-Wert; PA: palmare Abduktion; Pat.: Patient; PIP: proximales Interphalangealgelenk; PL: Sehne des Musculus palmaris longus; postop.: postoperativ; PRWHE: „patient-rated wrist evaluation score"; PY: Pyrokarbon; RA: radiale Abduktion; R: Ramus; ROM: „range of motion"; SD: Standardabweichung; SI: Silikon; sig: signifikant; TI: Titan; VAS: Visual Analogue Scale; vs: versus; zw: zwischen

eMETHODENTEIL INTRAARTIKULÄRE INJEKTIONSTHERAPIE

Die intraartikuläre Injektion in das Daumensattelgelenk wurde in einer doppelt verblindeten, randomisierten Studie mit drei Interventionsgruppen (Hyaluronsäure: n = 20; Kortison: n = 22; Placebo: n = 18) analysiert (18). Zu allen Zeitpunkten der Untersuchung bis einschließlich 6 Monate nach Abschluss der Behandlung zeigten sich zwischen den Gruppen bezüglich Grob- sowie Schlüsselgriffkraft und dem Schmerzniveau keine signifikanten Unterschiede ($p > 0,05$). Der DASH-Wert („disabilities of arm, shoulder and hand") unterschied sich zwischen den Gruppen zu den jeweiligen Zeitpunkten ebenfalls nicht signifikant, nahm aber über den Verlauf für alle Gruppen signifikant ab ($p < 0,05$) (18).

In einer weiteren doppelt verblindeten, randomisierten, placebokontrollierten Studie mit 35 Patienten (Interventionsgruppe: n = 17; Placebo-Gruppe: n = 18) wurde ebenfalls die intraaartikuläre Injektion von Kortison ins Daumensattelgelenk (CMC-1-Gelenk) untersucht (19). In beiden Gruppen bis zum letzten Nachuntersuchungstermin 24 Wochen nach Beendigung der Therapie reduzierten sich die Schmerzen nicht signifikant (Interventionsgruppe: Median Δ: 0,0; Interquartilabstand [IA]: [−12,5; 2,3]; p = 0,52; Placebo-Gruppe: Median Δ: 14,0; IA: [−12,5; 16,9]; p = 0,32) (19).

Die Wirksamkeit von intraartikulär appliziertem Kortison ins proximale Interphalangealgelenk (PIP) oder distale Interphalangealgelenk (DIP) wurde in einer anderen doppelt verblindeten, randomisierten Studie mit 60 Patienten verglichen mit einem Placebo bei einer Nachbeobachtung von 12 Wochen (20). Es zeigten sich keine signifikanten Unterschiede zwischen der Interventionsgruppe und der Kontrolle bis zur 12. Woche bezüglich Schlüssel- und Grobgriffkraft (nach 12 Wochen Grobgriffkraft: Interventionsgruppe: 16,21 kg; Standardabweichung [SD]: 6,24; 95-%-Konfidenzintervall [KI]: [13,65; 18,77]; Placebo-Gruppe: 15,23; SD: 7,70; 95-%-KI: [12,6; 17,79]; p = 0,832; Schlüsselgriffkraft: Interventionsgruppe: 6,50 kg; SD: 1,88; 95-%-KI: [5,84; 7,17]; Placebo-Gruppe: 6,24 kg; SD: 1,75; 95-%-KI: [5,58; 6,90]; p = 0,236). Hingegen unterschieden sich die Gruppen signifikant im Bewegungsschmerz (nach 12 Wochen: Interventionsgruppe: visuelle Analogskala beziehungsweise „visual analogue scale" [VAS]: 2,2; SD: 2,9; 95-%-KI: [1,1; 3,3]; Placebo-Gruppe: VAS: 4,0; SD: 3,2; 95-%-KI: [2,8; 5,1]; p = 0,014), aber nicht im Ruheschmerz nach 12 Wochen (Interventionsgruppe: VAS: 0,8; SD: 1,7; 95-%-KI: [0,1; 1,5]; Placebo-Gruppe: VAS: 0,9; SD: 2,2; 95-%-KI: [0,2; 1,6]; p = 0,513) (20).

Figen und Ustün untersuchten an 33 Patientinnen mit Rhizarthrose die Wirkung von intraartikulär applizierter Hyaluronsäure gegen ein Placebo in einer randomisierten Studie (21). Die Schlüsselgriffkraft verbesserte sich signifikant vom Ausgangsbefund bis zur 6. Woche (p = 0,002) und von der 6. bis zur 24. Woche (p = 0,002) (21). Das Schmerzniveau wurde in der Interventionsgruppe von Ausgangsbefund bis zur 24. Woche signifikant gesenkt (p = 0,002) (21).

Bahadir et al. verglichen die Wirksamkeit von intraartikulär appliziertem Kortison und Hyaluronsäure ins Daumensattelgelenk in einer ebenfalls randomisierten, doppelt verblindeten Studie (22). 40 Patientinnen mit einer Nachbeobachtung von 12 Monaten wurden eingeschlossen. In der Kortison-Gruppe senkte sich das Schmerzniveau signifikant nach 12 Monaten zum Ausgangsbefund (VAS: 5,9 [SD: 1,6] versus VAS: 4,9 [SD: 2,0]; p = 0,013), wohingegen die Hyaluronsäuren-Gruppe keine signifikanten Unterschiede zum Ausgangsbefund nach diesem Zeitintervall aufwies (VAS: 6,5 [SD: 2,0] versus VAS: 6,0 [SD: 2,1]; p = 0,158). Zwischen den beiden Interventionsgruppen zeigten sich keine signifikanten Unterschiede in diesem Nachuntersuchungsintervall (p = 0,128) (22). Di Sante et al. kamen in ihrer Fallserie an 31 Patienten zum gleichen Ergebnis: Die intraartikuläre Applikation von Hyaluronsäure ins Daumensattelgelenk ermöglicht keine signifikante Schmerzreduktion nach 6 Monaten (p = 0,6) (23). Auch Kroon et al. zogen die gleiche Schlussfolgerung in ihrer systematischen Literaturübersicht (24). Somit scheint fraglich, ob diese beiden Wirkstoffe sinnvolle therapeutische Optionen sind.

Eine einfach verblindete Pilotstudie zur Wirksamkeit von Infliximab wurde an 10 Patienten mit Interphalangealgelenk(IP)-Arthrosen durchgeführt. 56 IP-Gelenke wurden mit Infliximab und 34 IP-Gelenke mit physiologischer Kochsalzlösung als Kontrolle behandelt. Infliximab wurde monatlich für 1 Jahr appliziert und die letzte Untersuchung erfolgte 1 Woche nach letzter Infiltration. Spontanschmerzen wurden signifikant bis zur letzten Untersuchung durch Infliximab reduziert (VAS: 75,33 [SD: 10,15] versus 32,5 [SD: 15,1]; p < 0,002). An den Kontrollgelenken war kein signifikanter Rückgang zu beobachten. Provozierbare Schmerzen durch Palpation verringerten sich ebenfalls signifikant in der Interventionsgruppe (VAS: 68,5 [SD: 12,1] versus 38,3 [SD: 17,5]; p < 0,008). Die Griffkraft steigerte sich weder in der Interventions- noch in der Kontrollgruppe signifikant (25).