



## PANARITIUM – INFESTIONEN DER FINGERBEERE

Liebe Kolleginnen und Kollegen,  
 der heutige HandBrief befasst sich mit dem  
 Panaritium - Infektionen der Fingerbeere.  
 Mit kollegialen Grüßen

*P. Hahn*      *Nawid Hariri*

Prof. Dr. Peter Hahn      Nawid Hariri  
 und das Team der Handchirurgie in der  
 Vulpius Klinik

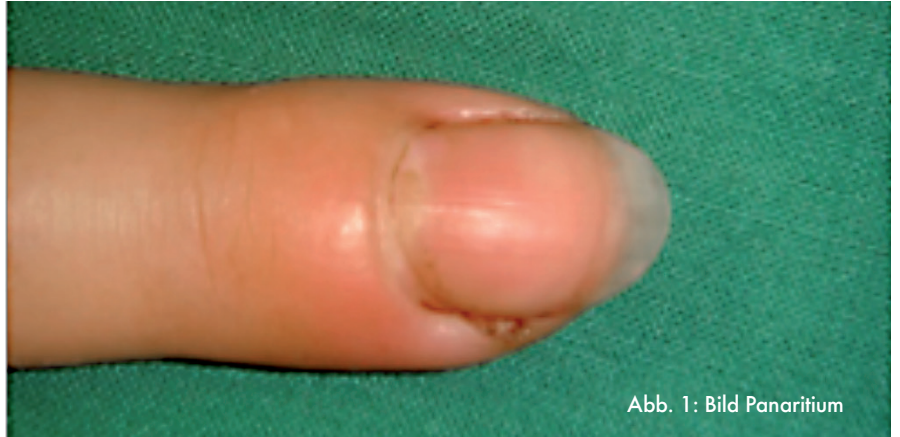

Abb. 1: Bild Panaritium

Infektionen der Fingerbeere stellen eine häufig unterschätzte handchirurgische Erkrankung dar. Die Fingerbeere ist eine der Hauptkontaktstellen des Menschen und somit Verletzungen ausgesetzt. Die Pulpa besitzt ein deutliches Papillarleistenmuster für Griffestigkeit und robuste Haut, die sie vor dem Eindringen von Erregern schützt. Wunden können sich oberflächlich schnell verschließen, wodurch jedoch das Problem entsteht, dass eingedrungene Erreger nicht wieder hinaus transportiert werden können. Die Fingerbeere ist aufgrund ihrer Funktion als Greif- aber auch Tastorgan aus ca. 15-20 Druckkammern aufgebaut, welche durch longitudinale Septen getrennt sind.

### Klinisches Bild

Das Resultat sind sich schnell ausbreitende Infektionen an der Fingerbeere. Kennzeichnend sind Rötung, der ausgeprägte pochende Schmerz, die Schwellung und ggf. die Ansammlung von Eiter. Da die Infektion auf das Endglied beschränkt bleibt, sind Beugung und Streckung des Fingers nicht zwangsläufig schmerzhaft.

### OP- Indikation

Auf Grund der schnellen Ausbreitung der Infektion und der schnellen Zunahme der Schmerzsymptomatik sollte die Indikation zur Operation frühzeitig gestellt werden. Zuwarten, die ledigliche Gabe eines Antibiotikums oder das

### TERMINHINWEIS

#### „Häufige Komplikationen nach Radiusfraktur“

40. Orthopädentreffen  
 Mittwoch, 22. Oktober 2014,  
 19:00 Uhr  
 Burg Ravensburg, Sulzfeld

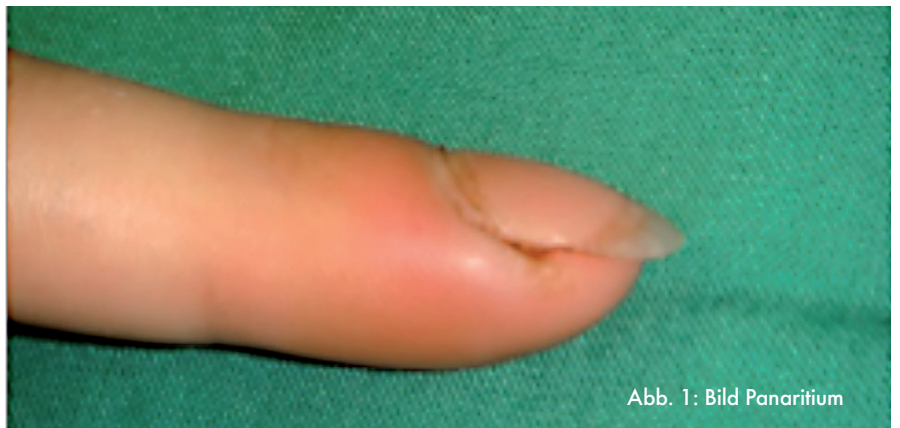

Abb. 1: Bild Panaritium

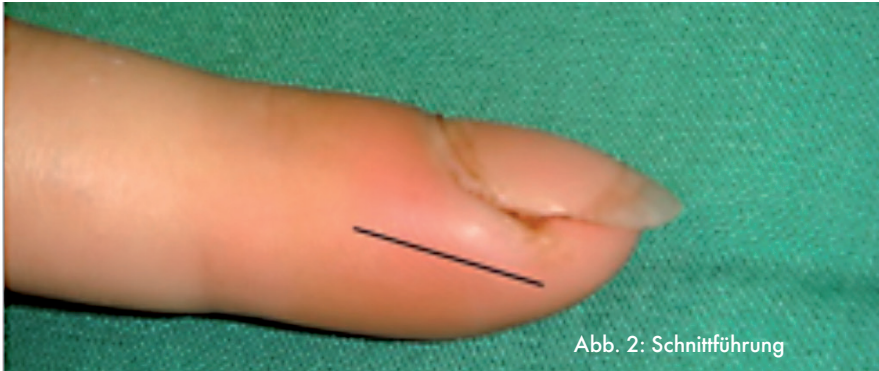


Abb. 2: Schnitfführung

Verwenden von „Zugsalbe“ o.ä. führt leider oft nur zur Verschleppung von Infektionen mit anschließend größerem Operationsaufwand und einem schlechteren klinischen Ergebnis.

#### OP- Technik

Zur Durchführung der Operation bedarf es Kenntnisse über die Anatomie der Fingerbeere. Die Fingerbeere besitzt mehrere Septen. Bei der Operation ist es wichtig, alle befallenen Septen zu eröffnen. Hierzu sollte die Schnitfführung lateral gelegt werden, mind. 5 mm Abstand zum Nagelwall und unterhalb des Flint'schen Bandes (Lig. phalang. dist. proprium, Band von der Basis phalangis distalis bis zur Tuberositas phalangis distalis) liegend. Um alle befallenen Septen zu eröffnen, muss der Schnitt fast bis zur Gegenseite reichen. Die Indikation zur Schnitterweiterung sollte großzügig gestellt werden. Ein Abstrich zur Bestimmung des Erregers sollte

erfolgen. Anschließend erfolgt ein Debridement unter Schonung der Nervenäste und Spülung. Ggf. ist das Legen einer Drainage erforderlich. Zur Gewährleistung des Abflusses sollte kein Wundverschluss erfolgen, ggf. nur wenige adaptierende Nähte.

#### Postoperative Nachsorge

Täglich wechselnde trockene/ feuchte Verbände, ggf. mit Fettgaze. Weiterhin ist die Ruhigstellung in einer Fingergipsschiene für wenige Tage bis zum Abklingen der Symptome erforderlich. Je nach Ausmaß des klinischen Befundes sollte mit einer erregerunspezifischen Antibiose mit z.B. Cephalosporinen oder Ciprofloxacin begonnen und diese im Verlauf nach Antibiotogramm umgestellt werden (Zeitraum ca. 5-7 Tage). Der Arm sollte hochgelagert und gekühlt werden. Im Verlauf kann der Finger nach klinischem Befund aktiv beübt werden.

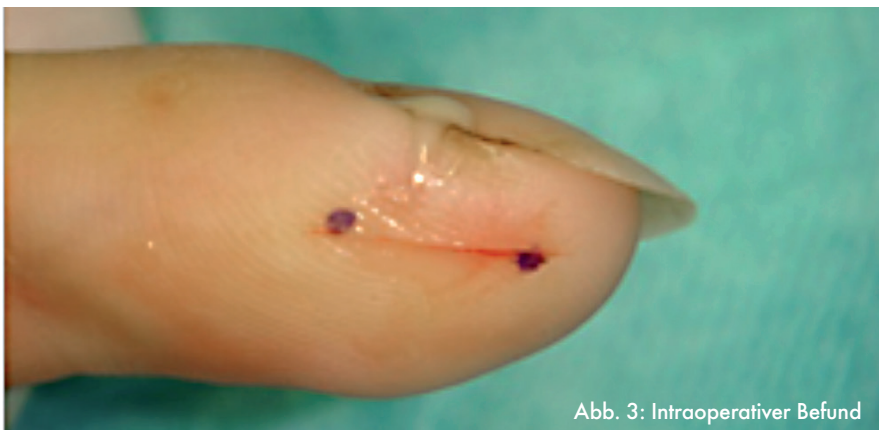

Abb. 3: Intraoperativer Befund

#### Ambulanzsprechstunden Handchirurgie

Montag 7:30 bis 11:00 Uhr  
13:00 bis 15:00 Uhr  
Dienstag 7:30 bis 11:00 Uhr  
Freitag 7:30 bis 11:00 Uhr

#### Privatsprechstunde

Prof. Dr. Peter Hahn  
Prof. Dr. Frank Unglaub  
Donnerstag 13:00 bis 15:00 Uhr  
nach telefonischer Vereinbarung

#### Terminvereinbarung unter

Telefon 07264 60-133  
Fax 07264 60-257

#### online unter

[www.vulpiusklinik.de](http://www.vulpiusklinik.de)



#### Impressum

Herausgeber: Vulpius Klinik GmbH  
Prof. Dr. Hahn, Nawid Hariri  
Vulpiusstr. 29, 74906 Bad Rappenau  
handchirurgie@vulpiusklinik.de, [www.vulpiusklinik.de](http://www.vulpiusklinik.de)